

Diagnostik og behandling af fistler ved Crohns sygdom

Forfattere og korrespondance

Jens Frederik Dahlerup, Christian Lodberg Hvas, Bent A. Jacobsen (tovholder), Ken Ljungmann, Niels Qvist, Michael Staun, Anders Tøttrup.

Korrespondance: Overlæge Bent Ascanius Jacobsen
Medicinsk gastroenterologisk afdeling
Aalborg Sygehus, Århus Universitetshospital, Postboks 561
9100 Aalborg

Status

Første udkast: 15.07.2010
Diskuteret på Hindsgavl: 03.09.2010
Korrigeret udkast: 05.12.2010
Endelig guideline: xx.xx xxxx
Guideline skal revideres senest: xx.xx xxxx

Afgrænsning af emnet

Denne vejledning omfatter diagnostik og behandling af fistler hos patienter med Crohns sygdom.

Quick-guide

Anbefalinger

Diagnostik og behandling af fistler ved Crohns sygdom varetages i tæt samarbejde mellem medicinsk, kirurgisk og radiologisk specialafdeling. Ved primær vurdering af fistelproblematik ved Crohns sygdom udføres

1. Perianal fistel

- Billeddiagnostisk afklaring (MR bækken og rektum)
- Undersøgelse i generel anæstesi (*examination under anaesthesia, EUA*) med rektoskopi, fistelsondering og anal ultralydsscanning

2. Non-perianal fistel

- Kontrastundersøgelse, CT/MR-scanning mhp. kortlægning af fistel

3. Generelt

- Behandling af eventuel absces
- Der skal foreligge aktuel kortlægning af sygdomsudbredning i gastrointestinalkanal

Fisteltype	Initial udredning	Initial behandling	Videre behandling
Perianale (~55% af alle)	MR-skanning bækken og rektum	Simpel fistel uden rektal inflammation: Abscesdrænage Fistulotomi kan overvejes.	
	EUA med rektoskopi, fistelsondering og anal ultralyd	Simpel fistel med rektal inflammation; kompleks fistel: Absces drænage Seton-tråd Antibiotika (ciprofloxacin 1000 mg og/eller metronidazol 1500 mg dgl) i 4-12 uger ved purulent sekretion. Azathioprin/6MP ved mucosal inflammation	Infliximab/adalimumab behandling ved utilstrækkelig effekt af initial behandling Evt. definitiv kirurgisk fistel-lukning: Advancement flap; fistel plug; fibrin-klæber Diversionsstomi eller prokto-tomi ved utilfredsstillende effekt af ovenstående

Fisteltype	Initial udredning	Initial behandling	Videre behandling
Interne (~30% af alle)	Kontrastundersøgelse MR/CT-skanning	Entero-enterisk fistel: Hvis behandling nødvendig (symptomgivende fistler): Resektion af afficeret tarmafsnit	
		Entero-vesikal fistel: Resektion af afficeret tarmafsnit	
Eksterne (~15% af alle)	Evt. fistulografi	Postoperativ enterokutan fistel: Stomipose og ernæringsterapi	Ved manglende heling efter minimum 3 mdr: Resektion af afficeret tarmafsnit
		Primær og anden enterokutan fistel: Stomipose; ernæringsterapi; infliximab/adalimumab	Resektion af afficeret tarmafsnit
	EUA inkl. GU/anal ultralyd	Enterovaginal fistel: Fra tyndtarm/kolon fistel: Resektion af tarm	
		Ano-vaginal fistel: Advancement flap	
		Rekto-vaginal fistel: Evt. advancement flap og loop-ileostomi	Prokterectomi

Indledning

Baggrund

Fistler forekommer hos 14-26% af alle med Crohns sygdom¹⁻³. Omtrent halvdelen af fistlerne er perianale, ca. 25% er entero-enteriske, ca. 10% er rekto-vaginale og 10-15% andre fistelforløb (entero-kutane, entero-vesikale)³. Hos 2/3 af alle patienter med fistler vil der være én fistelepisode, mens 1/3 vil have to eller flere fistelepisodes i løbet af 20 års erkendt sygdom³. Fisteltilstedeværelse markerer oftest et mere aggressivt forløb af Crohns sygdom (hyppigere indlæggelser, kirurgiske indgreb, steroidbehandling etc.)⁴.

Diagnostik, vurdering og behandling af fistulerende Crohns sygdom er en kompleks opgave, der involverer medicinsk, kirurgisk og billeddiagnostisk teamfunktion på højt specialiseret niveau⁵.

Definitioner

Fistel defineres som en patologisk forbindelse mellem to epitheliale overflader: tarmafsnit og ydre (hud/vagina) eller indre overflade (hulorganer/andet tarmafsnit)⁶.

Perianale fisteltyper⁷ bør, om muligt, klassificeres efter Parks klassifikation (se appendiks). For praktiske formål skelnes mellem simple og komplekse fistler:

- *Simpel*: superficial /lav intersfinkterisk/lav transsfinkterisk, uden tegn til abscesdannelse eller anorektal striktur
- *Kompleks*: høj intersfinkterisk/høj transsfinkterisk/ekstrasfinkterisk/suprasfinkterisk; kan have multiple åbninger, eventuelt abscedering, rektovaginal fistulering, anorektal striktur samt rektal inflammation.

Fistel drænage vurdering⁸:

- *Lukning* af individuel fistel: ophør af sekretion ved let bimanuel kompression.
- *Forbedring*: nedsættelse af åbne, secernerende fistler på $\geq 50\%$ i forhold til udgangsniveau ved mindst 2 konsekutive undersøgelser (efter mindst 3 uger).
- *Remission*: lukning af alle fistler i forhold til udgangsniveau ved mindst 2 konsekutive undersøgelser (efter mindst 3 uger).
- *Definitiv fistellukning* - defineret som lukning af fistel, hvor sondering ikke er muligt og fistegang/-gangsystem ikke kan erkendes billeddiagnostisk.

Evidensniveau for kliniske rekommandationer

Udsagn	Evidensniveau
Til diagnostik af perianale fistler anvendes MR-skanning af rektum og bækken, undersøgelse i generel anæstesi og evt endoanal ultralydsscanning. Diagnostisk sikkerhed øges ved kombination af undersøgelsesteknikkerne.	IIb
Ciproxin (500-1000 mg dagligt) og/eller metronidazol 500-1500 mg dagligt kan bedre symptomer ved perianal fistulerende Crohns sygdom. Grundet høj recidivrate bør behandling kombineres med azathioprin eller 6-mercaptopurin.	IIIb
Azathioprin/6-mercaptopurin har større effekt end placebo på lukning af fistler.	IIIb
Infliximab 5 mg/kg intravenøst som induktionsbehandling har større effekt end placebo på fistelrepons	Ia
Adalimumab 160 mg, 80 mg og derefter 40 mg subkutant hver anden uge har større effekt end placebo på fistelrepons	Ia
Vedligeholdelsesbehandling med infliximab 5 mg/kg intravenøst i op til et år har større effekt end placebo på aktive perianale fistler.	Ia
Fibrinklæber eller fistelplug kan forsøges ved behandling af komplekse fistler.	IVc
Abscesser skal dræneres.	IVc
Simple symptomgivende perianale fistler kan behandles med fistulotomi.	IIIb
Komplekse perianale fistler behandles med Seton-tråd	IVc
Symptomgivende non-perianale fistler kræver ofte kirurgi	IVc

Litteratursøgningsmetode

Litteratursøgning afsluttet 01.04.2010.

Søgeord: Der er søgt via Pubmed (<http://www.ncbi.nlm.nih.gov/pubmed>) med brug af Medical Subject Headings (MeSH) ordene *intestinal fistula* og *Crohn disease* og ved angivelse af begrænsninger (*limits*) *species* (human), *languages* (English) samt ved søgning efter randomiserede kliniske undersøgelser *type of article* (*clinical trials*). Identificerede oversigtsarbejder er gennemgået for originalartikler med relevans for emnet.

Perianale fistler

Diagnostik af perianale fistler

Til kortlægning af fistlers anatomi er undersøgelse i generel anæstesi (EUA), MR-skanning af bækken og rektum samt endoanal ultralydsscanning nogenlunde ligeværdige⁹⁻¹². Ved kombination af to af disse undersøgelser øges den diagnostiske sikkerhed¹².

Behandlingsmål

For patienten er det umiddelbare mål, at fistelsekretion og abscesrisiko reduceres eller elimineres. Desuden vægtes det højt, at stomi og inkontinens undgås. Med medicinsk behandling kan man ofte opnå symptomfrihed eller betydelig bedring, men egentlig fistelheling efter medicinsk behandling er sjælden. Således vil en fistel oftest recidivere, når den medicinske behandling ophører.

Til vurdering af perianal sygdom foreslog Irvine et al. *Perianal Disease Activity Index (PDAI)*¹³, som er valideret og også anvendt som sekundært effektmål ved vurdering af perianale fistlers heling⁸. PDAI er således et anvendeligt og klinisk relevant system, som dog ikke specifikt er udviklet til vurdering af fistellukning. Reel fistellukning, defineret som at sondering ikke er mulig, og at en fistelgang ikke længere kan demonstreres billeddiagnostisk, anvendes kun i få studier. I stedet anvendes mere indirekte mål så som ophør eller nedsættelse af sekretion. Present et al. anvendte en *Fistula Drainage Assessment* til vurdering af fistelhelingen efter behandling med infliximab⁸, og dette system har opnået generel accept til klinisk vurdering^{14:15}.

De forskellige definitioner gør det svært at vurdere og sammenligne behandlingseffekt. Væsentligt ved vurdering af effekt er opfølgningstid og om fortsat fistelheling er afhængig af fortsat medicinering. I en international konsensusrapport anbefalede man, at kliniske studier over behandlingseffekt anvender MR-skanning samt klinisk undersøgelse for at vurdere fistelheling¹⁵.

Behandling med antibiotika

Der foreligger én randomiseret placebokontrolleret undersøgelse ved fistulerende Crohns sygdom¹⁶, hvor man sammenlignede placebo (n=8), metronidazol 500 mg x 2 (n=7) og ciprofloxacin 500 mg x 2 (n=10) i 10 uger. Der var ikke statistisk signifikant forskel mht. på det primære endepunkt *remission* (lukning af alle fistler), som blev opnået hos 12,5% (placebo), 0% (metronidazol) og 30% (ciprofloxacin). Ej heller var der statistisk signifikant forskel mht. sekundært endepunkt *forbedring* (mindst 50% lukkede fistler), som blev opnået hos 12,5% (placebo), 14,3% (metronidazol) og 40% (ciprofloxacin). Brug af antibiotika ivoerigt er fra ukontrollerede studier¹⁷⁻¹⁹. Antibiotika synes her at kunne reducere symptomer, men giver sjældent komplet fistelheling og ofte recidiv ved seponering²⁰. Helingsraten under antibiotikabehandling kan muligvis øges ved kombination med azathioprin²¹.

Kliniske rekommandationer

Ciproxin eller metronidazol kan bruges ved perianal fistel mhp. symptombedring. Grundet høj recidivrate ved seponering bør behandlingen kombineres med azathioprin eller 6-mercaptopurin.

Behandling med azathioprin eller 6-mercaptopurin

Der foreligger ingen klinisk kontrollerede studier med azathioprin/6-mercaptopurin-behandling, hvor fistelheling var det primære endepunkt. En metaanalyse af fem randomiserede kliniske undersøgelser, hvor fistelheling var sekundært endepunkt, viste gavnlig effekt af azathioprin og 6-mercaptopurin i 54% af tilfældene, mens kun 21% responderede ved placebo (odds ratio 4,4; 95% konfidensinterval 1,5-13,2)²².

Kliniske rekommandationer

Azathioprin/6-mercaptopurin anvendes ved primær behandling, men er sjældent tilstrækkeligt alene.

Behandling med biologiske lægemidler

Infliximab 5 mg/kg gives som induktionsterapi uge 0, 2 og 6 og derefter som vedligeholdelsesbehandling hver 8. uge. I en randomiseret klinisk kontrolleret undersøgelse af infliximab (5 eller 10 mg/kg legemsvægt eller placebo), hvor 94 patienter havde mindst én secernerende fistel, havde 90% perianale fistler og knap halvdelen alene én fistel⁸. Blandt de aktivt behandlede oplevede 68% bedring og 56% fistellukning indenfor median få uger. Vedligeholdelsesbehandling i op til 12 måneder er dokumenteret bedre end placebo til at forebygge recidiv, men op til halvdelen af infliximab-behandlede patienter tabte respons inden for første års

behandling^{23;24}. Under anti-TNF- α ved non-perianale fistler må betydeligt lavere responsrate forventes²⁵. Adalimumab er vurderet i et klinisk kontrolleret forsøg (160 mg, 80 mg og derefter 40 mg subkutant hver anden uge vs 40 mg ugentligt vs placebo) af 117 patienter med aktivt secernerende fistler (60% perianale; 60% kun en fistel). Der blev opnået fistelheling hos 36% i adalimumab grupperne mod 16 % i placebogruppen efter 16 ugers behandling²⁶. I *open label extension* fastholdtes respons op til 60 uger hos alle patienter, der havde primært respons efter 26 uger. Det er uafklaret, om langtidseffekten er præparatafhængig.

Kliniske rekommandationer

Biologisk behandling med infliximab eller adalimumab anvendes ved svigt af primær medicinsk og kirurgisk behandling. Der er oftest hurtigt indsættende effekt på fistellukning og sekretion, men hyppigt behov for vedligeholdelsesbehandling med henblik på at sikre fortsat remission.

Behandling med andre lægemidler

Ciclosporin, tacrolimus, kortikosteroid, 5-aminosalicylat, aktivt kul, granulocyte-macrophage-colony stimulerende faktor, parenteral ernæring, mycophenolat, methotexat, thalidomid, hyperbar oxygenering, sargramostim og antegren (Tysabri[®]) har alle været brugt i behandlingen af Crohns sygdom, men der foreligger ikke specifikke studier vedrørende behandling af fistulerende Crohns sygdom.

Lokal behandling af perianale fistler

Fibrinklæber: Der foreligger kun en enkelt randomiseret undersøgelse, hvor Crohn-patienter kun udgjorde en mindre del²⁷. Ved simple fistler blev der opnået heling hos alle ved kirurgisk behandling og kun 50% ved fibrinklæber. Ved de komplekse fistler blev der opnået heling hos 69% i fibrinklæbergruppen sammenlignet med 13% ved konventionel kirurgi.

Fistel plugs (biologisk materiale fremstillet fra tarmmucosa fra svin): Der foreligger kun ukontrollerede studier med relativ kort observationstid og små og ikke-sammenlignelige patientmaterialer. Helingsfrekvensen er angivet til at variere mellem 29 og 86%.

Lokal infliximab installation, stamcelleterapi (applikation af autologe stamceller derivedet fra fedtvæv i fistel-sporet) er nye behandlingsprincipper under udvikling. Der foreligger ikke aktuelt nok dokumentation til at disse metoder kan anbefales²⁸⁻³³.

Kliniske rekommandationer

Fibrinklæber kan forsøges ved behandling af komplekse fistler. Fistelplugs kan forsøges.

Kirurgisk behandling af perianale fistler

Den hyppigste kirurgiske procedure for perianal Crohns sygdom er *abscesdrænage*, og behandlingsprincipperne herfor adskiller sig ikke fra behandling af almindelig perianal absces¹⁵. Perianale fistler kan være primære eller sekundære til tidligere inflammation. Den hyppigste kliniske situation er fund af en eller flere fistler efter behandling af perianal absces. Fistlerne er oftest komplekse, hvorfor behandlingsresultatet er afhængig af en nøje kortlægning af fistelkomplekset^{34;35}. Den lave subkutane fistel kan primært behandles med fistulotomi eller "lay-open" med en helingsfrekvens på 75-85%^{36;37}. I 29-47% af tilfældene vil fistlerne imidlertid være transsfinkteriske eller komplekse³⁸. Her anbefales primær anlæggelse af en løs Seton-tråd i fistlen for at hindre abscesdannelse og for at undgå læsion på analsfinkter³⁹⁻⁴¹. Seton-tråden er sjældent kurativ; således var der i en undersøgelse af 23 patienter kun 3 patienter, hvor fistlen var lukket 3 år efter seponering af suturen⁴². Regelmæssig opfølgning med undersøgelse af fistelsystemet inklusiv undersøgelse i generel anæstesi og anal ultralydsskanning er vigtig som guideline for fjernelse af seton-tråden. Med denne strategi har man opnået symptomfrihed hos 75% med en follow-up periode på 35-101 uger⁴³. Ofte er det at foretrække at lade Setontråden ligge da den sjældent giver væsentlige gener og da den definitive kirurgiske behandling af de transsfinkteriske og komplekse fistler er vanskelig. Behandlingsprincippet er en advancement flap af enten rektal slimhinde eller hud eller evt. en kombination af begge suppleret med fistulotomi. Uanset procedure er der en relativ høj recidivfrekvens på op til 50% afhængig af observationsperioden⁴⁴. Recidivfrekvensen ved advancement flap stiger med antallet af forsøg. Aflastende stomi bør derfor overvejes ved reoperation⁴⁵.

Aflastende stomi kan resultere i remission hos 83% af patienterne med svær perianal Crohn⁴⁶. Udsigten til at få lukket en midlertidig stomi på langt sigt afhænger af en række kliniske variable. Er indikationen perianal fistel, rektovaginal fistel og kompliceret rektal inflammation, er chancen kun 40%⁴⁷. Ved svær perianal Crohn er risikoen for permanent stomi 49% syv år efter sygdomsdebut. Multivariat analyse har vist, at samtidig

colon-Crohn og analstenose er prædiktorer for permanent stomi⁴⁸. Proktokolektomi er en definitiv behandlingsmulighed, men er forbundet med høj komplikationsrate. Perineale sårproblemer forekommer hos 35%, intraabdominal sepsis hos 17% og stomikomplikationer hos 15%⁴⁹. Anvendelsen af myokutane flaps kan reducere frekvensen af perineale sårkomplikationer⁵⁰.

Kliniske rekommandationer

Abscesser skal dræneres.

Simple lave symptomgivende fistler kan behandles med fistulotomi.

Primær behandling af komplekse fistler er anlæggelse af løs Seton-tråd.

Definitiv kirurgisk behandling af komplekse fistler kræver advancement flap kombineret med fistulotomi og kan kræve aflastende stomi.

Aflastende stomi kan i sig selv medføre remission af perianal Crohns sygdom.

Non-perianale fistler

Behandling af non-perianale fistler

Entero-kutane fistler. Der skelnes mellem postoperative og primære entero-kutane fistler. De *postoperative fistler* udgør langt størstedelen^{51;52}. Fistler, som er opstået inden for de første postoperative uger, kan skyldes anastomoselækage eller ikke-erkendt accidentiel tarmlæsion. Størstedelen (60-75 %) af disse fistler vil lukke efter konservativ behandling med stomipose og ernæringsterapi⁵¹⁻⁵³. Hvis fistlen ikke lukker under konservative behandling, må den involverede tarm og fistel reseceres. Timing af operationen er afgørende og bør tidligst foretages efter ca. tre måneder^{51;54}. Fistler, der opstår senere i det postoperative forløb, udgår typisk fra et anastomoseområde⁵⁵⁻⁵⁷. Resektion af fistel og det afficerede tarmsegment er da som regel indiceret. *Primære entero-kutane fistler* udgår fra tarm med aktiv Crohns sygdom. Ved væsentlig comorbiditet eller risiko for korttarmssyndrom efter kirurgi kan medicinsk behandling forsøges. Permanent lukning opnås dog sjældent uden kirurgisk intervention⁵⁸. Stominære entero-kutane fistler kan, hvis de sidder tæt på stomien, ofte behandles konservativt med passende bandagering. Ellers vil behandlingen være kirurgisk med revision eller flytning af stomi.

Entero-vaginale fistler. Rekto- og anovaginale fistler er de hyppigste⁵⁹ og findes hos 5-10 % af kvindelige Crohn-patienter⁶⁰. Jo mere analt fistlen ligger, desto bedre synes helingsprognosen at være. Omvendt mindsker aktiv tyndtarms-Crohn og proktitis sandsynligheden for succesfuld kirurgisk behandling⁶¹⁻⁶³. Transrektal eller transvaginal advancement flap er de hyppigst anvendte operationer uden signifikante forskelle i outcome med primære fistellukningsrater på hhv. 54% og 69%⁶⁴. Kombineret kirurgisk og medicinsk behandling med infliximab synes ikke at øge helingsraten⁶⁵. Tyndtarms-, kolo-vaginale og andre enterogynækologiske fistler kan som regel behandles med resection af sygdomsbærende tarm og lukning af fistel¹⁵.

Entero-enteriske fistler. Hos ca. en tredjedel af patienter opereret for Crohns sygdom fandtes interne fistler; heraf havde kun 54% fået stillet en præcis præoperativ diagnose⁶⁶. Fistlerne er ofte asymptomatiske⁶⁶, og tilstedeværelse af fistel alene giver sjældent operationsindikation (6%)^{56;66}. Ved symptomatiske fistler er behandlingen resection af det sygdomsbærende tarmsegment.

Entero-vesikale fistler. Fistler til blæren er relativt sjældne (2%)⁶⁷ og manifesterer sig typisk ved recidiverende urinvejsinfektioner og pneumaturi^{67;68}. Diagnosen kan være vanskelig at underbygge med billeddiagnostik^{66;69}, men CT-skanning og fistulografi synes mest anvendelige. Behandlingen er i de fleste tilfælde resection af det sygdomsbærende tarmsegment og lukning af blæreflekten med postoperativt aflastende blærekateter i 7-14 dage^{67;68}.

Kliniske rekommandationer

Tidlige postoperative enterocutane fistler: konservativ behandling (væske-elektrolyt behandling, evt. abscesdrænage, sårkontrol med hudbeskyttelse, parenteral ernæring). Ved manglende effekt heraf gøres resection af den involverede tarm og fistel (tidligst 3 mdr. postoperativt).

Senere postoperative enterocutane fistler: Resektion af fistlen og det afficerede tarmsegment.

Rekto- og anovaginale fistler: Transrektal eller transvaginal advancement flap operation.

Tyndtarms eller kolo-vaginale fistler: Resektion af sygdomsbærende tarm og lukning af fistel.

Entero-enteriske fistler: Kun behandling ved symptomer og da resection af det sygdomsbærende tarmsegment og simpel lukning af fistelmundingen.

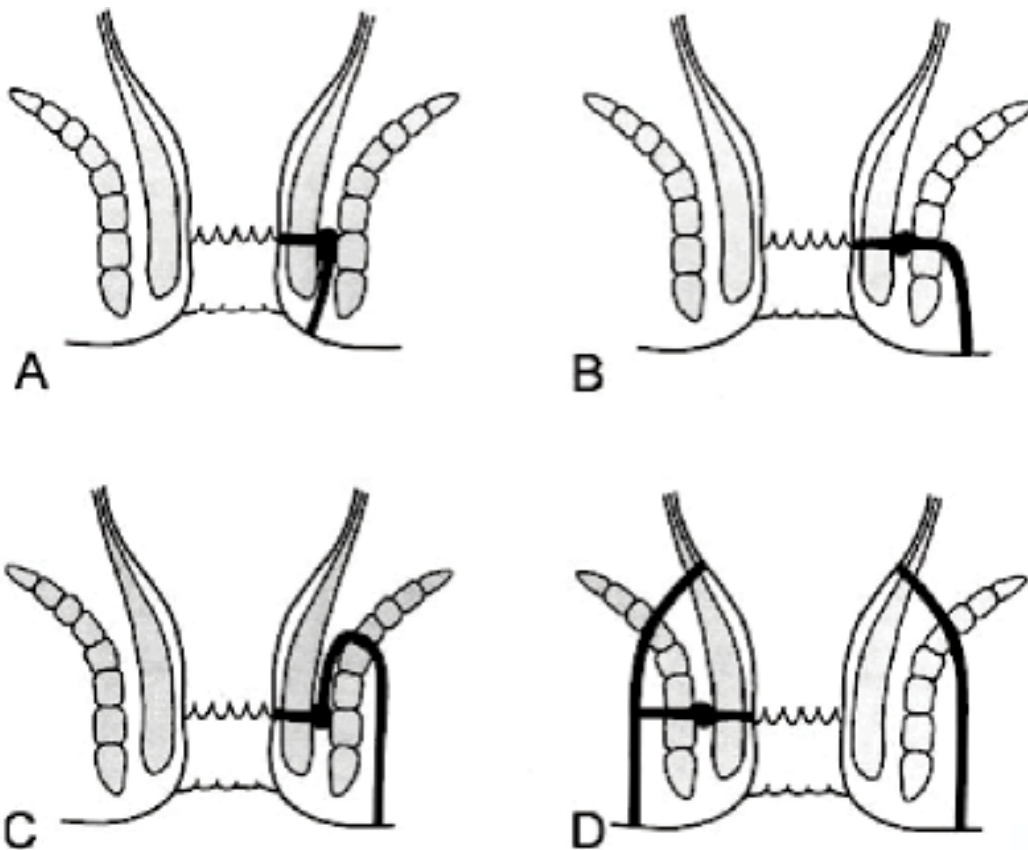
Entero-vesikale fistler: Resektion af det sygdomsbærende tarmsegment og lukning af blære defekten med postoperativt aflastende blærekateter i 7-14 dage.

Referencer

1. Schwartz DA, Loftus EV, Jr., Tremaine WJ et al. The natural history of fistulizing Crohn's disease in Olmsted County, Minnesota. *Gastroenterology* 2002; 122:875-880.
2. Lapidus A. Crohn's disease in Stockholm County during 1990-2001: an epidemiological update. *World J Gastroenterol* 2006; 12:75-81.
3. Tang LY, Rawsthorne P, Bernstein CN. Are perineal and luminal fistulas associated in Crohn's disease? A population-based study. *Clin Gastroenterol Hepatol* 2006; 4:1130-1134.
4. Ingle SB, Loftus EV, Jr. The natural history of perianal Crohn's disease. *Dig Liver Dis* 2007; 39:963-969.
5. Nielsen OH, Rogler G, Hahnloser D, Thomsen OO. Diagnosis and management of fistulizing Crohn's disease. *Nat Clin Pract Gastroenterol Hepatol* 2009; 6:92-106.
6. Tottrup A, Basu D. Kirurgisk behandling af Crohns sygdom. *Ugeskr Laeger* 2004; 166:571-574.
7. American Gastroenterological Association medical position statement: perianal Crohn's disease. *Gastroenterology* 2003; 125:1503-1507.
8. Present DH, Rutgeerts P, Targan S et al. Infliximab for the treatment of fistulas in patients with Crohn's disease. *N Engl J Med* 1999; 340:1398-1405.
9. Beekingham IJ, Spencer JA, Ward J et al. Prospective evaluation of dynamic contrast enhanced magnetic resonance imaging in the evaluation of fistula in ano. *Br J Surg* 1996; 83:1396-1398.
10. Beets-Tan RG, Beets GL, van der Hoop AG et al. Preoperative MR imaging of anal fistulas: Does it really help the surgeon? *Radiology* 2001; 218:75-84.
11. Buchanan GN, Halligan S, Bartram CI et al. Clinical examination, endosonography, and MR imaging in preoperative assessment of fistula in ano: comparison with outcome-based reference standard. *Radiology* 2004; 233:674-681.
12. Schwartz DA, Wiersma MJ, Dudiak KM et al. A comparison of endoscopic ultrasound, magnetic resonance imaging, and exam under anesthesia for evaluation of Crohn's perianal fistulas. *Gastroenterology* 2001; 121:1064-1072.
13. Irvine EJ. Usual therapy improves perianal Crohn's disease as measured by a new disease activity index. *McMaster IBD Study Group. J Clin Gastroenterol* 1995; 20:27-32.
14. Sandborn WJ, Feagan BG, Hanauer SB et al. A review of activity indices and efficacy endpoints for clinical trials of medical therapy in adults with Crohn's disease. *Gastroenterology* 2002; 122:512-530.
15. van Assche G, Dignass AU, Reinisch W et al. The second European evidence-based Consensus on the diagnosis and management of Crohn's disease: Special situations. *Journal of Crohn's and Colitis* 2010; 4:63-101.
16. Thia KT, Mahadevan U, Feagan BG et al. Ciprofloxacin or metronidazole for the treatment of perianal fistulas in patients with Crohn's disease: a randomized, double-blind, placebo-controlled pilot study. *Inflamm Bowel Dis* 2009; 15:17-24.
17. Brandt LJ, Bernstein LH, Boley SJ, Frank MS. Metronidazole therapy for perineal Crohn's disease: a follow-up study. *Gastroenterology* 1982; 83:383-387.
18. Jakobovits J, Schuster MM. Metronidazole therapy for Crohn's disease and associated fistulae. *Am J Gastroenterol* 1984; 79:533-540.
19. Prantera C, Berto E, Scribano ML, Falasco G. Use of antibiotics in the treatment of active Crohn's disease: experience with metronidazole and ciprofloxacin. *Ital J Gastroenterol Hepatol* 1998; 30:602-606.
20. Bernstein LH, Frank MS, Brandt LJ, Boley SJ. Healing of perineal Crohn's disease with metronidazole. *Gastroenterology* 1980; 79:599.
21. Dejaco C, Harrer M, Waldhoer T et al. Antibiotics and azathioprine for the treatment of perianal fistulas in Crohn's disease. *Aliment Pharmacol Ther* 2003; 18:1113-1120.
22. Pearson DC, May GR, Fick GH, Sutherland LR. Azathioprine and 6-mercaptopurine in Crohn disease. A meta-analysis. *Ann Intern Med* 1995; 123:132-142.
23. Sands BE, Anderson FH, Bernstein CN et al. Infliximab maintenance therapy for fistulizing Crohn's disease. *N Engl J Med* 2004; 350:876-885.
24. Behm BW, Bickston SJ. Tumor necrosis factor-alpha antibody for maintenance of remission in Crohn's disease. *Cochrane Database Syst Rev* 2008;CD006893.
25. Poritz LS, Rowe WA, Koltun WA. Remicade does not abolish the need for surgery in fistulizing Crohn's disease. *Dis Colon Rectum* 2002; 45:771-775.
26. Colombel JF, Schwartz DA, Sandborn WJ et al. Adalimumab for the treatment of fistulas in patients with Crohn's disease. *Gut* 2009; 58:940-948.
27. Lindsey I, Smilgin-Humphreys MM, Cunningham C, Mortensen NJ, George BD. A randomized, controlled trial of fibrin glue vs. conventional treatment for anal fistula. *Dis Colon Rectum* 2002; 45:1608-1615.
28. O'Connor L, Champagne BJ, Ferguson MA et al. Efficacy of anal fistula plug in closure of Crohn's anorectal fistulas. *Dis Colon Rectum* 2006; 49:1569-1573.
29. Schwandner O, Stadler F, Dietsch O, Wirsching RP, Fuerst A. Initial experience on efficacy in closure of cryptoglandular and Crohn's transsphincteric fistulas by the use of the anal fistula plug. *Int J Colorectal Dis* 2008; 23:319-324.
30. Ky AJ, Sylla P, Steinhagen R et al. Collagen fistula plug for the treatment of anal fistulas. *Dis Colon Rectum* 2008; 51:838-843.
31. Poggioli G, Laureti S, Pierangeli F et al. Local injection of Infliximab for the treatment of perianal Crohn's disease. *Dis Colon Rectum* 2005; 48:768-774.
32. Asteria CR, Ficari F, Bagnoli S, Milla M, Tonelli F. Treatment of perianal fistulas in Crohn's disease by local injection of antibody to TNF-alpha accounts for a favourable clinical response in selected cases: a pilot study. *Scand J Gastroenterol* 2006; 41:1064-1072.
33. Garcia-Olmo D, Herreros D, Pascual I et al. Expanded adipose-derived stem cells for the treatment of complex perianal fistula: a phase II clinical trial. *Dis Colon Rectum* 2009; 52:79-86.
34. Regueiro M, Mardini H. Treatment of perianal fistulizing Crohn's disease with infliximab alone or as an adjunct to exam under anesthesia with seton placement. *Inflamm Bowel Dis* 2003; 9:98-103.
35. Hyder SA, Travis SP, Jewell DP, McC Mortensen NJ, George BD. Fistulating anal Crohn's disease: results of combined surgical and infliximab treatment. *Dis Colon Rectum* 2006; 49:1837-1841.

36. Morrison JG, Gathright JB, Jr., Ray JE et al. Surgical management of anorectal fistulas in Crohn's disease. *Dis Colon Rectum* 1989; 32:492-496.
37. Scott HJ, Northover JM. Evaluation of surgery for perianal Crohn's fistulas. *Dis Colon Rectum* 1996; 39:1039-1043.
38. Williamson PR, Hellinger MD, Larach SW, Ferrara A. Twenty-year review of the surgical management of perianal Crohn's disease. *Dis Colon Rectum* 1995; 38:389-392.
39. Faucheron JL, Saint-Marc O, Guibert L, Parc R. Long-term seton drainage for high anal fistulas in Crohn's disease--a sphincter-saving operation? *Dis Colon Rectum* 1996; 39:208-211.
40. Sugita A, Koganei K, Harada H et al. Surgery for Crohn's anal fistulas. *J Gastroenterol* 1995; 30 Suppl 8:143-146.
41. van der Hagen SJ, Baeten CG, Soeters PB et al. Staged mucosal advancement flap for the treatment of complex anal fistulas: pretreatment with noncutting Setons and in case of recurrent multiple abscesses a diverting stoma. *Colorectal Dis* 2005; 7:513-518.
42. Williams JG, MacLeod CA, Rothenberger DA, Goldberg SM. Seton treatment of high anal fistulae. *Br J Surg* 1991; 78:1159-1161.
43. Schwartz DA, White CM, Wise PE, Herline AJ. Use of endoscopic ultrasound to guide combination medical and surgical therapy for patients with Crohn's perianal fistulas. *Inflamm Bowel Dis* 2005; 11:727-732.
44. Hyman N. Endoanal advancement flap repair for complex anorectal fistulas. *Am J Surg* 1999; 178:337-340.
45. Mizrahi N, Wexner SD, Zmora O et al. Endorectal advancement flap: are there predictors of failure? *Dis Colon Rectum* 2002; 45:1616-1621.
46. Edwards CM, George BD, Jewell DP et al. Role of a defunctioning stoma in the management of large bowel Crohn's disease. *Br J Surg* 2000; 87:1063-1066.
47. Post S, Herfarth C, Schumacher H et al. Experience with ileostomy and colostomy in Crohn's disease. *Br J Surg* 1995; 82:1629-1633.
48. Galandiuk S, Kimberling J, Al-Mishlab TG, Stromberg AJ. Perianal Crohn disease: predictors of need for permanent diversion. *Ann Surg* 2005; 241:796-801.
49. Yamamoto T, Allan RN, Keighley MR. Audit of single-stage proctocolectomy for Crohn's disease: postoperative complications and recurrence. *Dis Colon Rectum* 2000; 43:249-256.
50. Schaden D, Schauer G, Haas F, Berger A. Myocutaneous flaps and proctocolectomy in severe perianal Crohn's disease--a single stage procedure. *Int J Colorectal Dis* 2007; 22:1453-1457.
51. Berry SM, Fischer JE. Enterocutaneous fistulas. *Curr Probl Surg* 1994; 31:469-566.
52. Tassiopoulos AK, Baum G, Halverson JD. Small bowel fistulas. *Surg Clin North Am* 1996; 76:1175-1181.
53. Campos AC, Meguid MM, Coelho JC. Factors influencing outcome in patients with gastrointestinal fistula. *Surg Clin North Am* 1996; 76:1191-1198.
54. Fazio VW, Coutsoftides T, Steiger E. Factors influencing the outcome of treatment of small bowel cutaneous fistula. *World J Surg* 1983; 7:481-488.
55. Tonelli F, Ficari F. Pathological features of Crohn's disease determining perforation. *J Clin Gastroenterol* 1991; 13:226-230.
56. Givel JC, Hawker P, Allan R, Keighley MR, Alexander-Williams J. Entero-enteric fistula complicating Crohn's disease. *J Clin Gastroenterol* 1983; 5:321-323.
57. Kelly JK, Siu TO. The strictures, sinuses, and fissures of Crohn's disease. *J Clin Gastroenterol* 1986; 8:594-598.
58. Schwartz DA, Maltz BE. Treatment of fistulizing inflammatory bowel disease. *Med Clin North Am* 2010; 94:19-34.
59. Heyen F, Winslet MC, Andrews H, Alexander-Williams J, Keighley MR. Vaginal fistulas in Crohn's disease. *Dis Colon Rectum* 1989; 32:379-383.
60. Singh B, McC Mortensen NJ, Jewell DP, George B. Perianal Crohn's disease. *Br J Surg* 2004; 91:801-814.
61. Hellers G, Bergstrand O, Ewerth S, Holmstrom B. Occurrence and outcome after primary treatment of anal fistulae in Crohn's disease. *Gut* 1980; 21:525-527.
62. Jones IT, Fazio VW, Jagelman DG. The use of transanal rectal advancement flaps in the management of fistulas involving the anorectum. *Dis Colon Rectum* 1987; 30:919-923.
63. Joo JS, Weiss EG, Nogueras JJ, Wexner SD. Endorectal advancement flap in perianal Crohn's disease. *Am Surg* 1998; 64:147-150.
64. Ruffolo C, Scarpa M, Bassi N, Angriman I. A systematic review on advancement flaps for rectovaginal fistula in Crohn's disease: transrectal versus transvaginal approach. *Colorectal Dis* 2009.
65. Gaertner WB, Madoff RD, Spencer MP et al. Results of combined medical and surgical treatment of rectovaginal fistula in Crohn's disease. *Colorectal Dis* 2010.
66. Michelassi F, Stella M, Balestracci T et al. Incidence, diagnosis, and treatment of enteric and colorectal fistulae in patients with Crohn's disease. *Ann Surg* 1993; 218:660-666.
67. Gruner JS, Sehon JK, Johnson LW. Diagnosis and management of enterovesical fistulas in patients with Crohn's disease. *Am Surg* 2002; 68:714-719.
68. Yamamoto T, Keighley MR. Enterovesical fistulas complicating Crohn's disease: clinicopathological features and management. *Int J Colorectal Dis* 2000; 15:211-215.
69. Daniels IR, Bekdash B, Scott HJ, Marks CG, Donaldson DR. Diagnostic lessons learnt from a series of enterovesical fistulae. *Colorectal Dis* 2002; 4:459-462.

Parks klassifikation af perianale fistler



- A. Inter-sphincteric Anal Fistula
- B. Transsphincteric Anal Fistula
- C. Supra-sphincteric Anal Fistula
- D. Extra-sphincteric Anal Fistula

Park's Classification